Articulación superior del tobillo - proyección lateral. Exploración del ligamento peróneo astragalino anterior

Superposiciones

Articulación superior del tobillo - proyección ap. Control del ligamento peróneocalcáneo

telos Arzt- und Krankenhausbedarf GmbH
Ottostr. 2
61200 Wölfersheim
República Federal de Alemania

Teléfono: +49 6036 97050
E-Mail: info@telos-gmbh.com
Internet: www.telos-gmbh.com

Equipo TELOS
para la “RADIOGRAFIA FORZADA”
de los ligamentos de tobillo y rodilla

GA III/E

telos

Protección contra los rayos X y estandarización de la exploración radiográfica

La rotura de un ligamento depende de la dirección, velocidad y fuerza del impacto sobre el ligamento o sobre sus puntos de inserción en el hueso. La radiografía puede darnos una idea de la lesión sólo en el caso de roturas del ligamento con arrancamiento óseo. Por regla general la rotura del ligamento puede ser diagnosticada por medio de la “radiografía forzada”. En este caso se provoca la posición extrema de la articulación quedando visible una posición incorrecta (subluxación, etc.). Se han desarrollado métodos rutinarios para la exploración de cada articulación lo que nos permite un control estandarizado para realizar el diagnóstico.

Condición previa para el éxito de control y diagnóstico funcional es tener en cuenta todos los factores estabilizadores de la articulación, a saber:

1. La anatomía específica de la articulación
2. La musculatura
3. El aparato cápsula-ligamento

Para explorar las estructuras ligamentosas, deben haberse reducido a un mínimo los puntos 1 y 2, es decir que hay que colocar la extremidad de tal forma que la musculatura quede absolutamente relajada, sin que la anatomía de la articulación bloquee el desarrollo del movimiento bajo carga especifica.

El aparato TELOS está concebido de tal forma que, estando el paciente correctamente colocado y encontrándose ajustado el aparato, el desarrollo del movimiento no queda bloqueado por la estabilidad de la articulación que está anatómicamente condicionada. El indicador electrónico hace visible la compensación muscular que debe ser controlada en el antepie.

Es indispensable la radiografía previa de la articulación lesionada, en dos planos para poder excluir las fracturas óseas en cuyo caso la radiografía forzada seria contraindicada.

Control del ligamento medial e interno de la rodilla

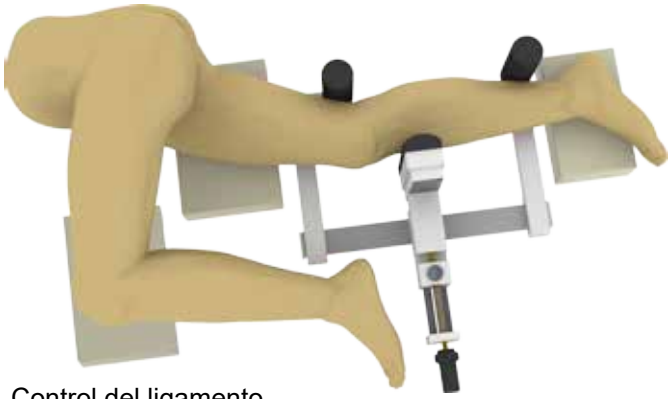

Control del ligamento cruzado posterior (test de LACHMAN)

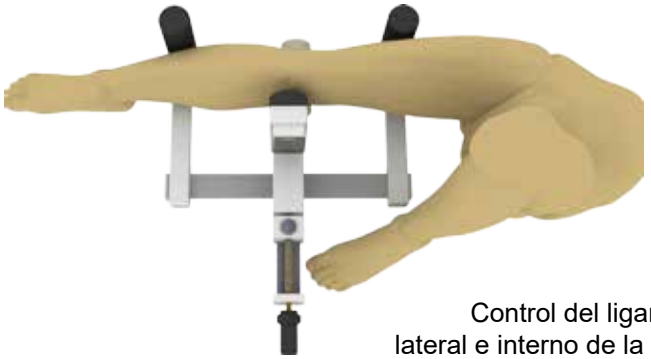

Control del ligamento lateral e interno de la rodilla

Control del ligamento cruzado anterior (posición 90º)

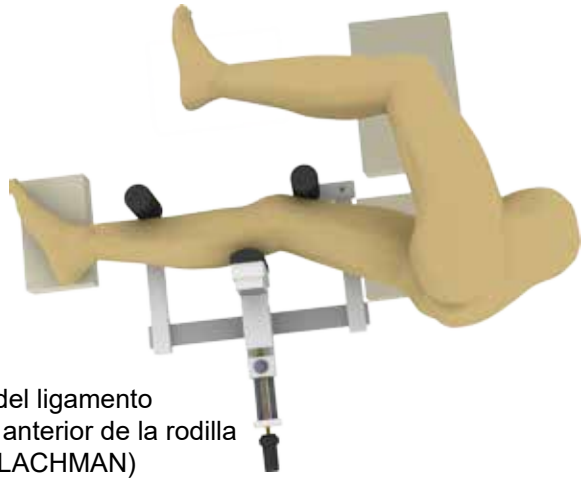

Control del ligamento cruzado anterior de la rodilla (test de LACHMAN)

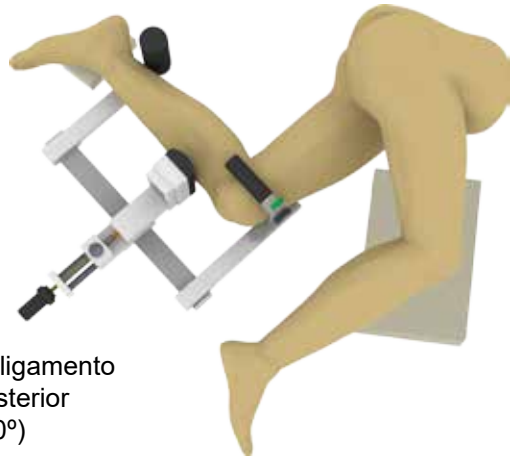

Control del ligamento cruzado posterior (posición 90º)